

Inicio de terapia anticoagulante posterior a un episodio de hemorragia intracerebral: revisión a partir de un caso clínico.

Start of anticoagulant therapy after an episode of intracerebral hemorrhage: a review based on a clinical case.

Guillermo Vidal O.¹, Jorge Gonzalez-Hernández²

1. Interno de Medicina, Escuela de Medicina, Pontificia Universidad Católica de Chile.
2. Hospital de Urgencia Asistencia Pública (HUAP), Depto. de Neurología, Facultad de Medicina, Pontificia Universidad Católica de Chile

Resumen

La hemorragia intracerebral (HIC) es un problema de salud pública importante, constituye una patología con una alta tasa de mortalidad y un gran porcentaje de secuelas en los pacientes que sobreviven al evento agudo. El uso de terapia anticoagulante oral (TACO), corresponde a uno de los principales factores de riesgo para esta patología. Por otra parte, es una terapia esencial en la prevención de eventos tromboembólicos en población de riesgo, entendiéndose por tal, antecedente de fibrilación auricular (FA), uso de válvulas cardíacas mecánicas e historia de enfermedad tromboembólica.

En base al caso clínico expuesto en esta revisión, consistente en un accidente vascular encefálico (AVE) hemorrágico que, durante su estadía hospitalaria presentó un cuadro de trombosis venosa profunda (TVP), se realizó un análisis bibliográfico para determinar el beneficio versus el riesgo que implicaría iniciar terapia anticoagulante en una fase posterior a un episodio de HIC.

La evidencia en relación al inicio de terapia anticoagulante oral (TACO) posterior a un episodio de HIC es limitada y sólo en de pacientes con FA no valvular o usuarios de válvula cardíaca mecánica. Para llegar a una conclusión satisfactoria resulta necesaria la realización de mayores estudios clínicos.

Summary

Intracerebral hemorrhage (ICH) is an important public health issue, being a disease with a high rate of morbimortality and a considerable percentage of after-effects on patients that survive the acute episode. Use of oral anticoagulant therapy (OAC), is one of the main

risk factor for the development of this pathology. On the other hand, this is an essential treatment for the prevention of thromboembolism in high risk population, referring by that to atrial fibrillation (AF), prosthetic heart valves (PHV) and history of thromboembolic disease.

Based on a clinical case exposed in this review, consisting of a patient suffering from a intracerebral hemorrhage that, during his hospital stay, presents an episode of deep vein thrombosis (DVT), a literature review was conducted in order to determine the benefits versus the risk that would imply initiating OAC after an episode of intracerebral hemorrhage (ICH).

The evidence regarding the start of OAC after an episode of ICH is limited and focus exclusively to cases of ICH in patients suffering from non-valvular AF or users of PHV, so that, in order to reach a satisfactory conclusion, the development of more studies in relation to the subject is necessary.

Presentación del Caso Clínico

Se presenta el caso de un paciente de 47 años, sexo masculino, autovalente, con antecedente de hipertensión arterial sin tratamiento y tabaquismo crónico, que sufre un episodio de disartria y compromiso de conciencia. Accede al servicio de urgencia del Hospital de Urgencia Asistencia Pública (HUAP).

En el servicio de urgencia es descrito como un paciente vigil, desorientado témporo-espacialmente, con frecuencia cardiaca de 111x', presión arterial de 273/146, temperatura de 36°C y frecuencia respiratoria de 22x'. *Glasgow coma scale* (GCS) de 13 (Ojos:4; Verbal:4; Motor:5). Al examen neurológico, se describe presencia de hemiplejía derecha. El resto del examen físico sin alteraciones. Se solicita una tomografía axial computarizada (TAC) cerebral que muestra hemorragia talámica izquierda con inundación del ventrículo ipsilateral, sin signos de hidrocefalia (Figura 1). Exámenes de laboratorio sin alteraciones. Se inician medidas de manejo de AVE hemorrágico según protocolo del HUAP (González 2008).

Al día 3 de evolución, presenta mayor compromiso de conciencia y deterioro de la mecánica respiratoria, sin signos de progresión a la TAC cerebral de control. Se practica intubación y conexión a ventilación mecánica invasiva (VMI). Ante cuadro sugerente de neumonía aspirativa se inicia terapia antibiótica con ceftriaxona-metronidazol, completando 7 días de tratamiento. Evoluciona con tendencia a la desorientación y mejoría de la mecánica respiratoria, pasando a ventilación mecánica no invasiva (VMNI) al 6° día y extubándose al día 12. El día 11 de hospitalización, se aprecia aumento de volumen de la

extremidad inferior derecha con signos de empastamiento. Se solicita ecotomografía doppler de extremidades inferiores que muestra hallazgos consistentes con TVP de extremidad inferior derecha. Se realiza evaluación por equipo de neurología donde se pesquiza persistencia de hemiparesia derecha y afasia de expresión. Se sugiere no iniciar terapia anticoagulante por episodio reciente de HIC, indicándose instalación de filtro de vena cava inferior, procedimiento que se lleva a cabo sin complicaciones el día 19. Evoluciona en el postoperatorio de forma favorable, con menor signología respiratoria y leve mejoría de su estado de conciencia (se describe más cooperador y consciente del medio). Al día 30, persiste con hemiparesia derecha y afasia, sin complicaciones tromboembólicas.

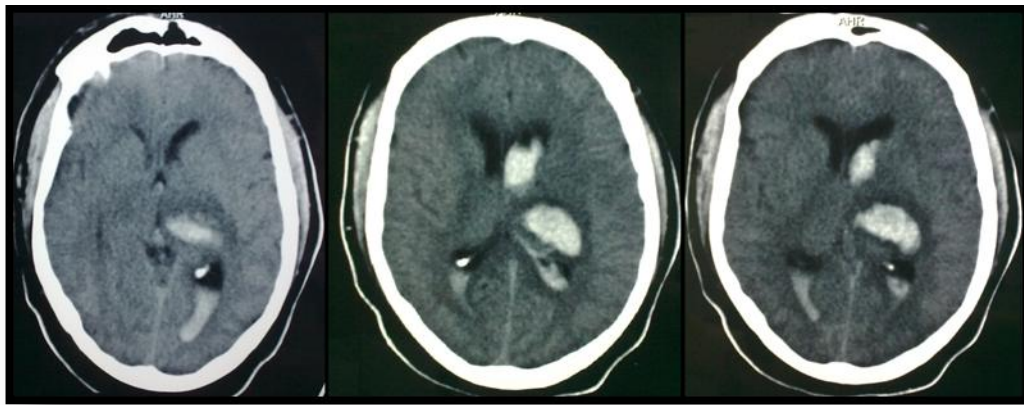


Figura 1: TAC cerebral sin contraste: hemorragia intracerebral talámico-capsular izquierda con vaciamiento a ventrículo (archivo HUAP).

Introducción

La hemorragia intracerebral (HIC) espontánea, es una causa frecuente de accidente vascular encefálico (AVE), siguiendo en frecuencia al AVE isquémico (Mohr y col. 1978). Su incidencia en la población general chilena es de 27,6 por cada 100.000 habitantes, correspondiendo a un 22,8% del total de AVE anuales (Lavados PM y col. 2005), con una mortalidad a los 30 días estimada en 35 a 52%. La mitad de los fallecimientos ocurre en los primeros 2 días (Broderick J. 2007). La frecuencia de localización en el parénquima cerebral es 49% de territorio profundo, 35% de hemorragias lobares, 10% de cerebelo y 6% de tronco encefálico (Flaherty ML y col. 2005). La tasa de mortalidad varía dependiendo del sitio de injuria. La mortalidad a 30 días post HIC sería de 44% para hemorragia de territorio profundo, 46% para lobar, 60% para tronco encefálico y 34% para cerebelo (Flaherty ML y col. 2006).

El factor de riesgo más importante para el desarrollo de HIC corresponde al antecedente de hipertensión arterial, cuya presencia aumenta al doble aproximadamente la incidencia de la patología (Thrift AG y col. 1998). La angiopatía amiloidea se ha propuesto que juega un papel importante en la patogenia de la enfermedad, especialmente para la HIC lobar en mayores de 60 años (Ritter y col. 2005). Se reconocen como otros posibles factores de riesgo la edad, sexo masculino e ingesta de alcohol (Sriesen MJ y col. 2003).

Entre los factores de riesgo para el desarrollo de HIC, el uso de terapia anticoagulante oral con warfarina se considera dentro de los más importantes. El uso de terapia anticoagulante oral (TACO) se ha asociado a un riesgo relativo (RR) para desarrollo de HIC de 8 (Franke CL y col. 1990). Los episodios de esta patología relacionados al uso de TACO se asocian también a una tasa de mortalidad a 3 meses mayor (40 – 65,6%) con un *odds ratio* (OR) de 2,2 (Rosand J y col. 2004). Se desconoce la causa exacta que explicaría esta observación, aunque se ha planteado que podría deberse a una mayor tendencia al crecimiento del hematoma, lo que ha sido reconocido como un factor de riesgo independiente de mayor mortalidad y peor outcome funcional (Davis SM y col. 2006; Cucchiara B y col. 2008). Se ha propuesto también que el uso de TACO produciría una progresión acelerada de lesiones microhemorrágicas, que tienen relación con el desarrollo y severidad de HIC espontánea, aunque estudios recientes lo han puesto en duda (Vernooij MW y col. 2009; Lee SH y col. 2009).

Cabe mencionar que el antecedente de HIC corresponde a un factor de riesgo importante para el desarrollo de nuevos episodios de AVE. Se describe además que el antecedente de hemorragia lobar como episodio índice se asociaría a mayor recurrencia de una nueva hemorragia lobar que una HIC de territorio profundo. Dentro de esta observación, el riesgo de un nuevo episodio de HIC sería 3 veces mayor que el de AVE isquémico (Bailey RD y col. 2001).

La terapia anticoagulante como medida preventiva de episodios de tromboembolismo es un tratamiento usado cada vez con mayor frecuencia, lo que se relaciona con un mayor envejecimiento poblacional. Se ha descrito la efectividad de esta terapia en la prevención de enfermedad tromboembólica en pacientes con antecedente de válvulas cardíacas mecánicas, fibrilación auricular o tromboembolismo venoso (Ezekowitz MD y col. 2004; Stein PD y col. 2001). Especial riesgo de eventos tromboembólicos presentan los pacientes con antecedente de prótesis válvula cardíaca el que, en ausencia de anticoagulación, alcanza hasta un 22% anual (Lieberman y col. 1978). El iniciar o reiniciar la terapia anticoagulante requiere sopesar el riesgo de eventos tromboembólicos versus el riesgo de reincidencia de HIC.

El objetivo de esta revisión es evaluar los estudios de relación riesgo-beneficio de uso de terapia anticoagulante en pacientes con un episodio previo de HIC primario, que lo requieran por una enfermedad tromboembólica concomitante.

Desarrollo

La literatura enfocada en el análisis de este tema es escasa. Si bien existen múltiples reportes de casos y estudios observacionales, hasta ahora no se han realizado investigaciones randomizadas en cuanto a la decisión de usar TACO en una fase posterior a un episodio de HIC. Una posible explicación son las implicancias éticas que traería efectuar este tipo de análisis. Los escasos estudios publicados se refieren al uso de TACO en casos de FA y prótesis valvulares mecánicas cardíacas, y no de pacientes con TVP (Eckman MH y col. 2003).

Inicio de medidas “profilácticas” contra TVP y tromboembolismo pulmonar (TEP) en pacientes con hemiparesia:

En un estudio publicado en 1991, 68 pacientes con HIC aguda fueron randomizados a recibir heparina sódica subcutánea (5000 U cada 8 hrs) comenzando el segundo, cuarto o décimo día de evolución respectivamente. El grupo de inicio precoz presentó una reducción significativa en el número de tromboembolismos pulmonares, sin aumento en la incidencia de resangramiento (Boer A y col. 1991).

El año 2009, se realizó un estudio clínico randomizado dirigido a evaluar la posibilidad de inicio de terapia profiláctica para TVP y TEP con heparina de bajo peso molecular (LMWH) en pacientes con antecedente de HIC reciente. Se estudiaron a 75 pacientes de 68 ± 11 años, los que fueron sometidos a terapia con enoxaparina (40mg/día) desde las 48hrs post HIC o a terapia compresiva con medias antitrombóticas (MAC). Se realizó seguimiento con TAC cerebral a las 24hrs, 72hrs, 7días y 21 días y control con angioTAC de tórax y ecotomografía doppler de EEII a los 7 días. No se observaron signos de expansión de la región hemorrágica en relación a la terapia profiláctica con LMWH y no se observaron diferencias significativas en relación a la incidencia de episodios de TVP (se describen 3 casos de TVP asintomática en el grupo tratado con enoxaparina y 1 caso para el tratado con MAC, con un $p=1$). Considerando lo observado, los autores concluyeron que el uso de LMWH desde las 48hrs post-HIC no se asociaría a un mayor crecimiento de la lesión hemorrágica (Orken DN y col. 2009).

Reinicio de terapia anticoagulante posterior a un episodio de HIC:

Un estudio prospectivo realizado en 1998, se centró también en este tema. Se estudiaron 16 pacientes con antecedente de HIC en quienes se habría indicado TACO por uso de válvula cardíaca mecánica. Se realizó manejo del cuadro agudo mediante medidas de tratamiento de AVE hemorrágico, revirtiendo la TACO en etapas iniciales de la patología y, una vez estabilizada, se indicó reinicio de esta (se tomó esta medida entre el 3^{er} y 19^o día del inicio del cuadro). No se describen eventos tromboembólicos durante el intervalo de tiempo sin TACO. 2 pacientes fallecieron por complicaciones del cuadro agudo y de un tercero no se poseen datos de seguimiento. Los 13 pacientes restantes fueron seguidos por un tiempo promedio de 23,5 meses (6 – 47 meses), de los cuales, 2 pacientes fallecieron por eventos no asociados a HIC (infarto agudo al miocardio y evento neurológico no especificado); en los 11 pacientes restantes se describió una incidencia de AVE tromboembólico de 12% por año-paciente y 1 de ellos presentó un episodio de hemorragia subdural con INR dentro de rangos terapéuticos. Los autores proponen que, en el manejo agudo de HIC en pacientes con antecedente de TACO, la reversión de esta terapia por periodos cortos (3 – 19 días) para manejo en agudo de la patología no se asociaría a mayor riesgo de eventos tromboembólicos. En cuanto al reinicio de TACO, se postula que en pacientes usuarios de válvula cardíaca mecánica, se podría iniciar de forma segura la terapia anticoagulante posterior a un episodio de HIC sin mayor riesgo de recurrencia del evento hemorrágico, aunque no existen estudios que hayan evaluado el riesgo de recurrencia de HIC en forma sistemática (Butler AC y col. 1998).

En el año 2003, se realizó un estudio de “análisis de la decisión” destinado a evaluar el uso de terapia anticoagulante a permanencia en pacientes con FA con antecedente de HIC. Se utilizó un modelo de transición de estado de Markov en la realización de un análisis de árboles de decisiones. Se estudiaron las opciones de iniciar o no terapia anticoagulante en un paciente hipotético de 69 años con diagnóstico reciente de FA no valvular y episodio previo de HIC que podía ser lobar o profunda. Los outcomes se midieron en años de vida ajustados por calidad agregados por cada intervención. El resultado del análisis permitió concluir que, en pacientes con antecedente de HIC lobar con requerimientos de inicio de terapia anticoagulante (FA no valvular), la opción de “no anticoagular” mostró un 5,4 años de vida ajustados por calidad (QALY) agregados vs 3,5 QALY en la opción de “iniciar TACO”. La bibliografía analizada agrega que el inicio de TACO llevaría a una disminución de 31 episodios de AVE tromboembólico en 1000 pacientes a costo de 150 episodios adicionales de HIC lobar. Por otra parte, en el caso de HIC profunda, la opción de “no anticoagular” resultaría en 7,8 QALY vs 7,5 QALY esperados en caso de “iniciar TACO”. El mismo estudio describe una prevención de 31 episodios de AVE tromboembólico en 1000 pacientes en caso de iniciar TACO a costo de 19 episodios adicionales de HIC profunda. Basándose en lo anterior, concluye que el inicio de

terapia anticoagulante estaría contraindicada en caso de antecedente de HIC lobar, independiente del riesgo de AVE isquémico y que sólo estaría recomendada en casos de antecedente de HIC profunda con alto riesgo de AVE isquémico (definido en el estudio como >7% al año) (Eckman MH y col. 2003).

En el año 2009, se realizó un meta-análisis en que se evaluó el manejo óptimo de TACO en pacientes con antecedente de HIC y válvula cardíaca mecánica. En el estudio, se incluyeron 13 reportes de casos y 6 estudios retrospectivos observacionales efectuados entre 1972 y 2006, que cumplían con los siguientes criterios de inclusión: (1) pacientes usuarios de válvula cardíaca mecánica en TACO; (2) episodio de HIC previo y (3) descripción de reinicio de TACO post-HIC. No se contó con los valores de INR de 15 de estos estudios debido a su antigüedad.

En cuanto a los estudios retrospectivos, se recolectaron 120 pacientes, con una edad promedio de 64,3 años (11 – 70), que fueron seguidos por un tiempo promedio de 7,9 meses (1 – 23,5). En todos se indicó suspensión de TACO durante el cuadro agudo. El tiempo transcurrido para el reinicio de la terapia, una vez estabilizado el caso, fue variable en cada estudio (2 días – 3 meses). Una vez reiniciada la TACO, se describieron 6 eventos adversos, 4 AVE isquémico y 2 HIC recurrente. En relación con los reportes de casos, se recopilaron 18 reportes, con una edad promedio de 50,5 años (11- 60), en los que se reinició TACO entre el día 8 y 14 post-HIC, y que fueron seguidos entre 2 meses y un año dependiendo del estudio. En el seguimiento se describen 2 eventos hemorrágicos intracerebrales, sin AVEs isquémicos. Los autores señalan que, debido a la calidad y heterogeneidad de la evidencia, no es posible realizar un estudio estadístico, agregando que sería necesaria la realización de estudios prospectivos multicéntricos para llegar a una conclusión satisfactoria (Romualdi E y col. 2009).

Conclusiones

-En pacientes con antecedente de HIC reciente, el uso de heparina sódica o heparina de bajo peso molecular como medida “profiláctica” para TVP y TEP podría implementarse de forma segura desde las 48hrs de ocurrido el evento hemorrágico, sin aumentar el riesgo de crecimiento del hematoma.

-En pacientes con antecedentes de FA no valvular y un episodio de HIC, el uso de TACO estaría contraindicado en caso de haber presentado un hematoma lobar. En el caso de un hematoma de territorio profundo cerebral, el uso de TACO estaría recomendado sólo cuando se trate de un paciente con alto riesgo de realizar un evento tromboembólico (riesgo >7% al año).

-En pacientes usuarios de válvula cardiaca mecánica en tratamiento con TACO, que presenten un episodio de HIC aguda, es posible revertir la terapia anticoagulante por un período de tiempo breve (10 a 14 días), mientras se implementan las medidas de manejo agudo, sin mayor riesgo de eventos tromboembólicos. Posteriormente se podría reiniciar la TACO, con un bajo índice de complicaciones.

-No se encontró estudios que evaluaran el riesgo de inicio de TACO en pacientes con HIC aguda que presenten un episodio de TVP concomitante, situación de dio origen a esta revisión. En vista de esto, parece razonable evitar el uso de TACO en estos casos a favor de otras medidas terapéuticas, como la implantación de un filtro de vena cava inferior.

-Cabe destacar que los estudios realizados son escasos y metodológicamente cuestionables. Particularmente, destaca la ausencia de estudios clínicos randomizados. La opción de estudios prospectivos multicéntricos sería la más conveniente para obtener la información necesaria para decidir el uso de TACO en pacientes con antecedente de HIC, que lo requieran por una enfermedad tromboembólica concomitante.

Referencias

- Ariesen MJ, Claus SP, Rinkel GJ, Algra A. Risk Factors for Intracerebral Hemorrhage in the General Population: A Systematic Review; *Stroke* 2003; 34: 2060 – 2065.
- Bailey RD, Hart RG, Benavente O, Pearce LA. Recurrent Brain Hemorrhage is More Frequent than Ischemic Stroke after Intracranial Hemorrhage; *Neurology* 2001; 56: 773 – 777.
- Boer A, Voth E, Henze T, Prange HW. Early heparin therapy in patients with spontaneous intracerebral haemorrhage. *J Neurol Neurosurg Psychiatry* 1991;54:466–467.
- Broderick J, Connolly S, Feldmann E, Hanley D, Kase C, Krieger D, Mayberg M, Morgenstern L, Ogilvy CS, Vespa P, Zuccarello M. Guidelines for the Management of Spontaneous Intracerebral Hemorrhage in Adults: 2007 Update; *Stroke* 2007; 38: 2001 – 2023.
- Butler AC, Tait RC. Restarting Anticoagulation in Prosthetic Heart Valve Patients after Intracranial Hemorrhage: a 2-year Follow-up; *British Journal of Haematology* 1998; 103: 1064 – 1066.

- Cucchiara B, Messe S, Sansing L, Kasner S, Lyden P. Hematoma Growth in Oral Anticoagulant Related Intracerebral Hemorrhage; Stroke 2008; 39: 2993 – 2996.
- Davis SM, Broderick J, Hennerici M, Brun NC, Diringer MN, Mayer SA, Begtrup K, Steiner T. Hematoma Growth is a Determinant of Mortality and Poor Outcome after Intracerebral Hemorrhage; Neurology 2006; 66: 1175 – 1181.
- Eckman MH, Rosand J, Knudsen KA, Singer DE Greenberg SM. Can Patients be Anticoagulated after Intracerebral Hemorrhage?: A Decision Analysis; Stroke 2003; 34: 1710 – 1716.
- Ezekowitz MD, Falk RH. The Increasing Need for Anticoagulant Therapy to Prevent Stroke in Patients with Atrial Fibrillation; Mayo Clin Proc. 2004; 79: 904 – 913.
- González J. Guías para el Manejo por Internista del “Accidente Vascular Encefálico (AVE)” en el Servicio de Medicina-HUAP; Memoriza.com 2008; 1: 4 – 7.
- Flaherty ML, Woo D, Haverbusch M, Sekar P, Khoury J, Sauerbeck L, Moomaw CJ, Schneider A, Kissela B, Kleindorfer D, Broderick JP. Racial Variations in Location and Risk of Intracerebral Hemorrhage; Stroke 2005; 36: 934 – 937.
- Flaherty ML, Haverbusch M, Sekar P, Kissela B, Kleindorfer D, Moomaw CJ, Sauerbeck L, Schneider A, Broderick JP. Long-term Mortality after Intracerebral Hemorrhage; Neurology 2006; 66: 1182 – 1186.
- Franke CL, de Jonge J, van Swieten JC, Op de Coul AA, van Gijn J. Intracerebral Hematomas during Anticoagulant Treatment; Stroke 1990; 21: 726 – 730.
- Hart RG. What Causes Intracerebral Hemorrhage during Warfarin Therapy?; Neurology 2000; 55: 907 – 908.
- Lavados PM, Sacks C, Prina L, Escobar A, Tossi C, Araya F, Feurhake W, Galvez M, Salinas R, Alvarez G. Incidence, 30-day Case-fatality Rate, and Prognosis of Stroke in Iquique, Chile: a 2-year Community-based Prospective Study (PISCIS Project); Lancet 2005; 365: 2206 – 2215.
- Lee SH, Ryu WS, Roh JK. Cerebral Microbleeds are a Risk Factor for Warfarin-related Intracerebral Hemorrhage; Neurology 2009; 72: 171- 176.

- Mohr JP, Caplan LR, Melski JW, Goldstein RJ, Duncan GW, Kistler JP, Pessin MS, Bleich HL. The Harvard Cooperative Stroke Registry: A prospective registry; *Neurology* 1978; 28: 754 -762.

- Orken DN, Kenangil G, Ozkurt H, Guner C, Gundogdu L, Basak M, Forta H. Prevention of Deep Venous Thrombosis and Pulmonary Embolism in Patients with Acute Intracerebral Hemorrhage; *Neurologist* 2009; 15: 329 – 331.

- Ritter MA, Droste DW, Hegedüs K, Szepesi R, Nabavi DG, Csiba L, Ringelstein EB. Role of Cerebral Amyloid Angiopathy in Intracerebral Hemorrhage in Hypertensive Patients; *Neurology* 2005; 64: 1233 – 1237.

- Romualdi E, Micieli E, Ageno W, Squizzato A. Oral Anticoagulant Therapy in Patients with Mechanical Heart Valve and Intracranial Hemorrhage; *Thromb Haemost.* 2009; 101: 290 – 297.

- Thrift AG, McNeil JJ, Forbes A, Donnan GA. Three Important Subgroups of Hypertensive Persons at Greater Risk of Intracerebral Hemorrhage; *Hypertension* 1998; 31: 1223 – 1229.

- Stein PD, Alpert JS, Bussey HI, Dalen JE, Turpie AG. Antithrombotic Therapy in Patients with Mechanical and Biological Prosthetic Heart Valves; *Chest* 2001; 119: 220S – 227S.

- Vernooij MW, Haag MD, van der Lugt A, Hofman A, Krestin GP, Stricker BH, Breteler MM. Use of Antithrombotic Drugs and the Presence of Cerebral Microbleeds; *Arch Neurol.* 2009; 66: 714 – 720.