

SÍNDROME DE VASOCONSTRICCIÓN CEREBRAL SEGMENTARIA REVERSIBLE (SVCSR) DESENCADENADO POR DUCHA CON AGUA FRÍA.

Reporte de un caso.

**Carlos Oliveira y Silva Z, Marcelo Rodríguez P, Jorge González-Hernández.
Servicio de Neurología. Módulo docente Hospital de Urgencias Atención Primaria
(HUAP).**

Pontificia Universidad Católica de Chile. Santiago, Chile.

Introducción

El SVCSR se presenta con cefalea en trueno, con o sin déficit neurológico, asociado a vasoconstricción segmentaria multifocal. Revierte en general en forma espontánea. La fisiopatología es desconocida y probablemente multifactorial.

Caso Clínico

Mujer de 59 años. Sana. No fumadora. No bebe alcohol. No ingiere medicamentos ni otras sustancias. Cefalea en trueno que llega a intensidad 10/10 entre 5 y 10 segundos después de iniciar una ducha con agua fría. En consulta ambulatoria se realiza TAC, informada normal. Manejada con AINES. Persiste con cefalea en trueno 15 días. Se agregó pérdida del campo visual bilateral de 4 horas de duración con recuperación total. Consulta a nuestro servicio. Examen neurológico del ingreso, alteración leve de la memoria reciente, resto del examen normal. TAC: infarto limítrofe de ACM-ACP derecho. LCR: xantocrómico, no inflamatorio. RM: petequiado hemorrágico del infarto, HSA cortical y hematoma subdural laminar frontal izquierdo. AngioRM: sugerente de vasoconstricción segmentaria multifocal. La angiografía convencional demostró vasoconstricción segmentaria multifocal, sin aneurisma ni malformación arteriovenosa. El perfil reumatológico (ANA, Anti-DNA, ANCA-c, ANCA-p, factor reumatoideo, C3, C4, anti-RO-LA-JO-RNP-SL-70-SM, antiestreptolisina, antiproteasa-3) resultó normal. Recibió AINES endovenoso y nimodipino con lo que cede la cefalea. En controles ambulatorios persiste asintomática y sin déficit neurológico. RM+AngioRM de control a los 2 meses normal.

Discusión

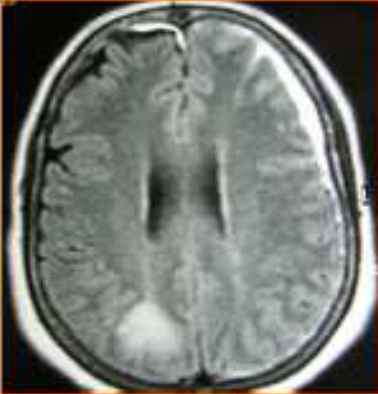
Esta paciente reúne todas las características de la cefalea relacionada al baño, reportada en su mayoría en pacientes orientales. Sin embargo, según nuestra búsqueda en la literatura, la cefalea en trueno asociada al baño seguida del SVCSR, no ha sido reportada aún.

Referencias

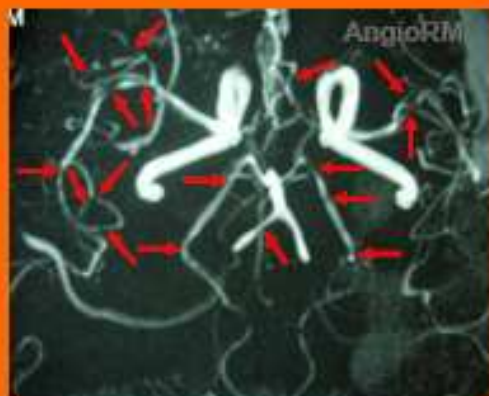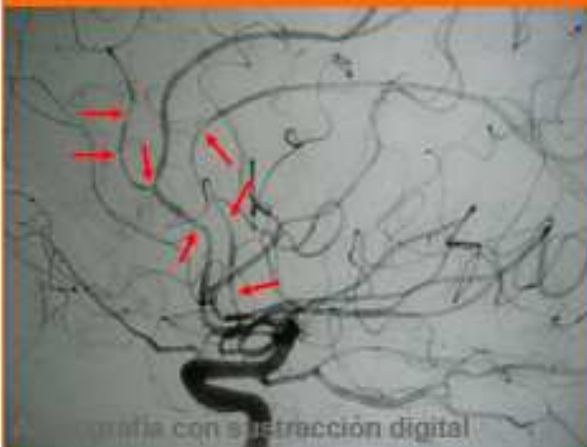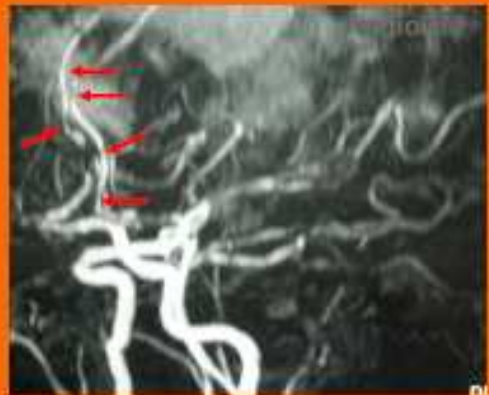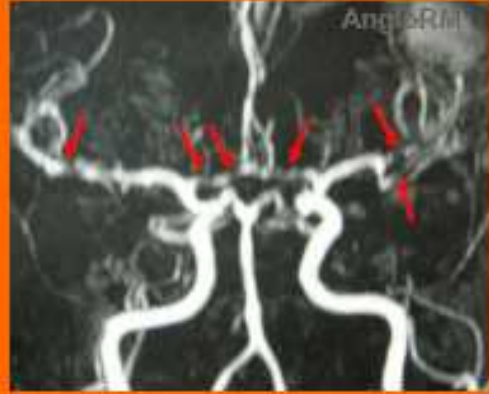- Ducros A, Boukobza M, Pocher R, Sarov M, Valade D, Bousser M. The clinical and radiological spectrum of reversible cerebral vasoconstriction syndrome. A prospective series of 67 patients. *Brain*. 2007; 130: 3091-3101.
- Wang S-J, Fuh J-L, Wu Z-A, Chen S-P, Limg J-F. Bath-related thunderclap headache: a study of 21 consecutive patients. *Cephalalgia*. 2008; 28: 524-530.

Al ingreso

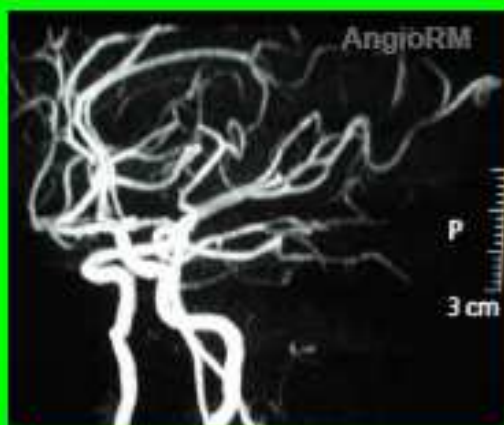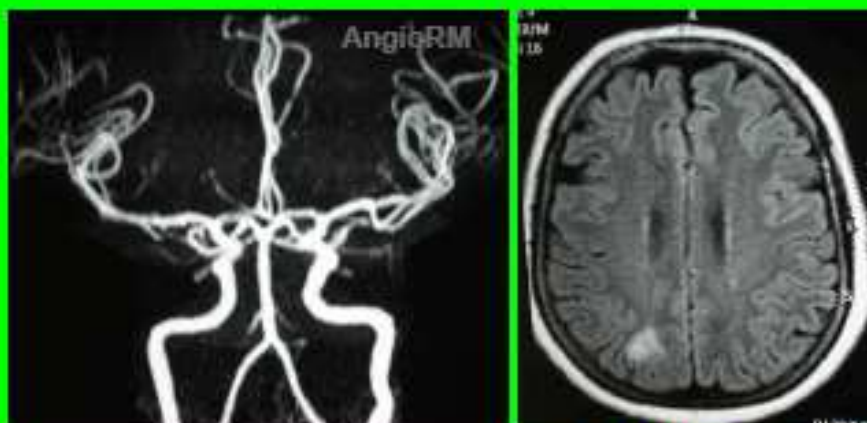Las flechas rojas señalan los segmentos de vasoconstricción



RMN, FLAIR: Infarto en territorio limitrofe parietooccipital derecho. Hematoma yuxtadural frontal izquierdo.



Control a los 2 meses



RMN, FLAIR: Infarto en
Territorio de irrigación
limitrofe parietooccipi-
tal derecho.

