

Enfrentamiento diagnóstico y clínico de las Demencias Frontotemporales

Frontotemporal Dementias: clinical and diagnostic approach

Ethel Ciampi D.¹, Oscar Vargas O.¹, Jorge González-Hernández².

¹ Internos Medicina Pontificia Universidad Católica de Chile.

² Neurólogo, Facultad de Medicina Pontificia Universidad Católica de Chile, Servicio de Medicina Interna Hospital de Urgencia de Asistencia Pública (HUAP)

Resumen

La Demencia Frontotemporal (DFT) es un trastorno con una clínica y neuropatología heterogéneas, que consiste en una degeneración focal del lóbulo frontal y/o temporal. La edad promedio de inicio es entre los 50 y 60 años. A diferencia de la Enfermedad de Alzheimer (EA), la incidencia de DFT no aumenta con la edad, y es muy rara su presentación después de los 75 años.

Existen tres variantes clásicas y una cuarta descrita más recientemente, siendo la Variante Conductual (VC), la más común, caracterizada por cambios progresivos del comportamiento y la personalidad (comportamiento social inadecuado, patrones alimentarios alterados, conductas reiterativas y apatía entre otros). Los déficit cognitivos aparecen tardíamente, predominando fallas en las funciones ejecutivas, capacidad de juicio y resolución de problemas. La Variante Afasia Progresiva No Fluente (VAPNF) se caracteriza por anomia y falta de fluidez verbal, que progresa hacia el mutismo. La Variante Afasia Semántica (VAS) se presenta como una afasia fluente con anomia alteraciones de la comprensión y parafasias semánticas. Recientemente se ha descrito la Variante Logopénica caracterizada por un lenguaje lento, repetición de palabras y comprensión alterada. Algunos pacientes pueden desarrollar además un síndrome de compromiso extrapiramidal o de motoneurona asociado a la demencia frontotemporal.

El diagnóstico diferencial de la DFT debe hacerse con otras demencias neurodegenerativas, alteraciones estructurales del lóbulo frontal y trastornos psiquiátricos. La aproximación diagnóstica es principalmente clínica. Las neuroimágenes deben realizarse para descartar otras patologías y pueden aportar hallazgos positivos para DFT. Las pruebas neuropsicológicas son útiles para cuantificar y clasificar el tipo de déficit neurocognitivo, además de evaluar la progresión de la enfermedad.

Introducción

La Demencia Frontotemporal es un desorden tanto clínica como neuropatológicamente heterogéneo, caracterizado por una degeneración focal de los lóbulos frontal y/o temporal en ausencia de patología de Alzheimer (The Lund and Manchester Groups 1994). Sus manifestaciones clínicas iniciales son cambios en la personalidad, conducta social o lenguaje, progresando finalmente a una demencia global. Algunos pacientes pueden presentar síntomas de compromiso extrapiramidal o de motoneurona a lo largo de la evolución de la enfermedad.

Arnold Pick en el año 1892 fue el primero en describir la variante conductual, conocida como *Enfermedad de Pick* (Pick 1892). Se han acuñado una variedad de términos para describir este síndrome a lo largo de la historia, entre ellos: demencia de lóbulo frontal, degeneración de lóbulo frontal, degeneración lobar frontotemporal, complejo de Pick, etc. Así mismo, los subtipos de DFT también han recibido una nomenclatura variable de acuerdo a criterios neuroanatómicos o clínicos predominantes. Actualmente se prefiere denominarla en conjunto como Demencia Frontotemporal, y las variantes se clasifican según la clínica predominante.

El consenso del *Consortium for Frontotemporal Lobar Degeneration* (Cairns 2007) propone clasificar las DFT en aquellas con inclusiones de proteína *tau* (inicialmente se clasificaba a la DFT como una demencia tau positiva), y un segundo gran grupo, con ausencia de dichos depósitos, presencia de cúmulos de proteína TDP-43 y positivas para *ubiquitina*. Éstas son secundarias a la mutación del gen de la *progranulina* codificada en el cromosoma 17, y constituyen el mayor grupo dentro de las DFT (Bian 2007).

Epidemiología

La real prevalencia de DFT es desconocida. En población anglosajona (Estados Unidos, Reino Unido) se ha reportado una prevalencia similar o mayor que la Enfermedad de Alzheimer en pacientes menores de 65 años. Estudios histopatológicos han estimado una prevalencia del 10% de todas las autopsias en pacientes con demencia (Boxer 2005).

En la mayoría de los pacientes se presenta entre los 50-60 años, con una edad promedio de 58 años (Rosso 2003, Hodges 2003, Johnson 2005), teniendo así una edad de presentación considerablemente menor que la edad de presentación de otras demencias. El inicio antes de los 40 o después de los 75 años es inusual.

La proporción es similar para ambos sexos, a pesar de que ciertos estudios observarían una mayor prevalencia en el sexo masculino (Ratnavalli 2002). Existe evidencia de historia familiar en un 20-40% de los casos, pero sin relación con la edad de presentación (Rosso 2003, Hodges 2003, Le Ber 2006). Más del 50% de los pacientes que desarrollan compromiso de motoneurona presentan herencia autosómica dominante (Goldman 2005).

Clínica

Típicamente se presenta como un cambio progresivo en la personalidad y comportamiento social, o como una afasia progresiva, llevando finalmente a una demencia global. Un subgrupo de pacientes puede presentar síntomas motores, especialmente al inicio del síndrome. Si bien una variante distintiva puede identificarse en la mayoría de los pacientes, muchas veces los síntomas se sobreponen y no es posible reconocer una variante específica, especialmente en etapas tardías de la enfermedad (Hodges 2004).

La DFT tiende a progresar más rápido que la EA (Roberson 2005, Rascovsky 2005), usualmente demorando 4-8 años desde el diagnóstico hasta la muerte del paciente (Hodges 2003, Neary 2005, Le Ber 2006). Se han identificado 3 fenotipos clínicos distintivos clásicos o variantes (Neary 1998, Neary 1999) que describiremos a continuación:

1. Variante conductual (VC).

También llamada variante frontal. Es el fenotipo más común, y se caracteriza por cambios progresivos en el comportamiento y personalidad (Levy 1996, Kertesz 2000, Hodges 2001, Liu 2004, Neary 2005, Mendez 2008). Puede incluir: cambios de personalidad (apatía, aislamiento social y familiar, pérdida de espontaneidad, abulia, desinhibición, impulsividad), pérdida de introspección y conciencia de enfermedad, comportamiento social inapropiado (desafío de normas y límites, mala higiene personal, incontinencia, actos criminales, comentarios sexuales inadecuados), comportamientos estereotipados o ritualizados (comidas repetitivas, frases iterativas, acumulación de objetos), cambio en patrón de comidas (aumento apetito, consumo de alcohol, exploración oral de objetos no comestibles), rigidez mental (falta de adaptabilidad) e inatención. No es característico que presenten un comportamiento hipersexualizado, de hecho, se describe disminución de la libido.

Estos cambios de conducta reflejarían el compromiso precoz del sistema órbito-frontal, sin embargo, algunos de estos comportamientos también involucran compromiso del lóbulo temporal, evidenciado por neuroimágenes e histopatología (Liu 2004, Neary 2005, Le Ber 2006). Conductas aberrantes se asocian a mayor compromiso hemisférico derecho (Mychack 2001, Rankin 2003).

La precocidad de estos cambios es útil para distinguir la DFT de otras demencias degenerativas (Rosen 2002, Perri 2005), mientras que los test cognitivos y de función ejecutiva pueden ser normales o estar mínimamente alterados al inicio. A medida que la enfermedad progresa, se agregan otros déficit neurocognitivos sobre todo en funciones ejecutivas (organización, planeación, resolución de problemas, atención, juicio, etc), manteniendo relativamente preservadas la memoria y habilidades visuoespaciales (Perry 2000, Rosen 2002).

2. Variante Afasia Progresiva No Fluente (VAPNF).

Es menos común que la variante conductual. Se caracteriza por anomia en etapas precoces (Mesulam 2001, Mendez 2003) y disminución de la fluencia del lenguaje progresiva (simplificación, circunlocución, parafasias fonémicas, agramatismo), preservando la comprensión y repetición. Finalmente el paciente tiende al mutismo. El comportamiento, la interacción social, memoria y habilidades visuoespaciales se alteran sólo en etapas tardías.

3. *Variante Afasia Semántica (VAS).*

También conocida como Afasia Progresiva Fluente o Variante Temporal. Se presenta como un desorden de lenguaje fluente que incluye problemas en nombrar y comprender palabras (anomia, parafasias semánticas), reflejando disfunción temporal izquierda. También puede afectarse el reconocimiento de caras (prosopagnosia) y objetos, manifestando disfunción temporal derecha. Los pacientes presentan pérdida de memoria semántica, que a su vez puede alterar las pruebas de habilidades visuoespaciales. La memoria episódica y la repetición se encuentran conservadas. Es muy similar a la Afasia Sensorial Transcortical. Usualmente las alteraciones del comportamiento son más comunes y precoces que en la VAPNF (Snowden 2001, Seeley 2005, Rosen 2006).

Variante Logopénica (o fonológica).

Recientemente se ha descrito esta nueva variante, en la cual los pacientes presentan dificultad para encontrar palabras (latencia), lenguaje vacilante y lento, comprensión y repetición alterada. Se asocia a neuropatología de Alzheimer (Gorno-Tempini 2004).

Síntomas motores asociados.

Adicionalmente, algunos pacientes con DFT desarrollarán un síndrome de compromiso motor durante el curso de la enfermedad, que puede simular alguno de los siguientes cuadros:

- *Complejo demencia ELA (Esclerosis Lateral Amiotrófica):* también llamada DFT con compromiso de motoneurona. Se ha descrito asociada a VC (Mitsuyama 2000, Neary 2000). Caracterizada por atrofia muscular progresiva con flaccidez y fasciculaciones afectando primariamente musculatura bulbar y de extremidades superiores. En estos pacientes la progresión a la muerte es más rápida. (Hodges 2003).
- *Degeneración ganglionar corticobasal:* se ha descrito asociada a VAPNF (Kertesz 2000, Kertesz 2004). Caracterizada por rigidez asimétrica y apraxia (Boeve 2003). Incluye el síndrome de *mano alienada*. Pueden coexistir mioclonías reflejas, distonía y pérdida de sensibilidad cortical.
- *Parálisis supranuclear progresiva:* también conocida como síndrome de Steele-Richardson-Olszewski, se ha descrito asociada a VC (Litvan 1996). Caracterizado por parálisis de mirada vertical, distonía axial, bradiquinesia, rigidez simétrica y caídas (Litvan 1997).

Diagnóstico Diferencial

Cualquiera de las demencias neurodegenerativas (Vascular, Cuerpos de Lewy, asociada a Parkinsonismo, etc.) puede ser considerada. Debido a que la EA representa un 60-80% de todas las demencias, es relevante clarificar el diagnóstico diferencial entre ésta y la DFT. En la tabla 1 se describen las principales diferencias clínicas entre DFT y EA.

Tabla 1. Diferencias clínicas entre Demencia Frontotemporal y Enfermedad de Alzheimer.

	Demencias Frontotemporales	Enfermedad de Alzheimer
Edad de inicio	Común inicio 50-60 años. Raro >75 años.	Raro <60 años. Aumenta marcadamente con la edad.
Conductas sociales inapropiadas	Común y precoz.	Usual en casos severos o tardíos.
Compromiso memoria	Raramente afectado. Tiende a mantenerse preservada hasta etapas tardías.	Precoz y severo. Memoria a episódica como primera manifestación.
Alteración lenguaje	Alteración precoz en Afasias Progresivas y tardía en VC.	En etapas intermedias, luego de compromiso de memoria.
Defectos visuoespaciales	Raro en cuadros leves y moderados.	Común.
Signos motores	Precoces y posibles.	Poco común.
Ánimo Inicial	Irritabilidad marcada, anhedonia, desgano, alexitimia, euforia, falta de culpa, apatía, ideación suicida.	Normal o depresión.
Psicosis	Precoz. Común delirios somáticos, religiosos, celos y conductas extrañas. Poco frecuente, síntomas paranoides	Común síntomas paranoides, falta de identificación en estadios medios o tardíos.
Apetito	Aumentado, atracones de carbohidratos y OH, aumento de peso.	Poco común, anorexia, baja de peso.

Modificado de Muangpaisan W. Clinical differences among four common Dementia syndromes. *Geriatrics & Aging* Vol.10, No.7, 2007.

Dada la heterogeneidad clínica de presentación de las DFT, y para facilitar su comprensión, nos referiremos al diagnóstico diferencial específico de cada una de sus variantes.

- *Variante Conductual*

En la tabla 2 se mencionan los principales diagnósticos diferenciales de esta variante. Además de EA y las otras demencias neurodegenerativas, los trastornos psiquiátricos son su principal diagnóstico diferencial. Se deben considerar: el trastorno depresivo mayor, trastorno obsesivo compulsivo y trastorno bipolar, entre otros. En la tabla 3 se presentan las principales características clínicas que orientan hacia una DFT o hacia una patología psiquiátrica. Por lo general, el debut de un trastorno psiquiátrico mayor es más precoz que el inicio de la DFT.

Recomendamos una evaluación multidisciplinaria (neurólogo y psiquiatra especialista) al inicio del cuadro y durante la eventual aparición de síntomas psiquiátricos concomitantes. Alucinaciones y delirios francos son raros en esta variante. La presencia de alucinaciones, sobre todo visuales, orienta más a una demencia por Cuerpos de Lewy que a una DFT (Mendez 2008).

Muchas veces se necesitan pruebas terapéuticas y seguimiento clínico para determinar finalmente el diagnóstico entre estas patologías.

El compromiso estructural del lóbulo frontal (AVE, tumores, abscesos, trauma) puede producir síndromes clínicos similares, sin embargo, el curso temporal y las neuroimágenes serán fundamentales para clarificar el diagnóstico.

- *Afasia progresiva*

Dentro del diagnóstico diferencial se deben considerar EA, demencia vascular y otras demencias neurodegenerativas; así también, lesiones focales de crecimiento lento, tales como tumores cerebrales primarios (Mesulam 2008, Josephs 2008). En pacientes con diagnóstico clínico de afasia progresiva, hasta un tercio presenta hallazgos histopatológicos de EA post mortem, con distribución atípica de la enfermedad (Alladi 2007), y un 14% finalmente cumple criterios histopatológicos de demencia con cuerpos de Lewy (Le Rhun 2005).

Tabla 2. Diagnóstico diferencial de Demencia Frontotemporal Variante Conductual.

Frecuentes	Poco frecuentes
Alteraciones psiquiátricas: Trastorno Depresivo Mayor, Tr. Bipolar, Tr. Obsesivo Compulsivo.	AVE isquémicos bilaterales secuenciales
Atrofia Multisistémica	Demencia asociada a Parkinson
AVE Isquémico Circulación Anterior	Demencia en Parálisis Supranuclear Progresiva
AVE Cardioembólico	Enfermedad con cuerpos de poliglucosano del adulto
Degeneración Corticobasal Ganglionar	Enfermedad Creutzfeldt-Jakob
Demencia en Enfermedad de Motoneurona	Encefalopatía Hashimoto
Encefalitis Herpética	Hemocromatosis (controversial)
Encefalopatía VIH-1 y Complejo Demencia SIDA	Meningioma surco olfatorio
Enfermedad de Alzheimer	Meningitis crónica
Enfermedad de Huntignton	Neurosarcoidosis
Enfermedad de Lyme	Neurosífilis terciaria
Enfermedad de Marchiafava-Bignami	Tumores Lóbulo Frontal
Enfermedades por priones	
Epilepsia Lóbulo Frontal	
Esclerosis Múltiple	
Hidrocefalia	
Hiperamonemia	
Neuroacantocitosis	
TEC	
Trastornos Metabólicos Hereditarios	

Modificado de Anna M. Barret. Pick's Disease. eMedicine Neurology. 2008.

Tabla 3. Características clínicas de DFT y patología psiquiátrica en primera presentación.

	Demencia Frontotemporal	Patología psiquiátrica
Historia clínica	Edad de inicio > 50 años.	Inicio en edades más tempranas.
	Paciente no entrega historia o refiere problemas cognitivos mínimos. Comúnmente conflictos referidos por familiares. Predomina apatía o desinhibición.	Paciente refiere problemas, se queja de aislamiento social. Predomina ánimo bajo y tristeza.
	Síntomas cognitivos anteceden los psiquiátricos.	Síntomas psiquiátricos anteceden a los cognitivos.
	Historia familiar de demencia, enfermedad de motoneurona.	Historia personal o familiar de patología psiquiátrica: depresión, trastorno bipolar, alcoholismo, etc.
Examen neurológico	Puede haber reflejos arcaicos, signos de compromiso extrapiramidal o motoneurona.	Normal.
Historia natural	Deterioro funcional progresivo con o sin un periodo de estabilidad que preceda.	Curso fluctuante.
Neuro-psicometría	Signos de disfunción frontal. Pobre aprendizaje verbal, con reconocimiento intacto. Coeficiente intelectual bajo. Pobre razonamiento verbal.	Generalmente dentro de límites normales en todas las áreas. Puede haber alteración de memoria reciente.
Respuesta a fármacos	Pobre o transitoria.	Significativa.

Modificado de Panegyres P, Graves A, Frencham K. The clinical differentiation of fronto-temporal dementia from psychiatric disease. *Neuropsychiatric Disease and Treatment* 2007;3(5) 637–645.

Diagnóstico específico

El diagnóstico definitivo se basa en el análisis clínico confirmado con el estudio histopatológico, este último caracterizado por una degeneración cortical acentuada en el lóbulo frontal y en la parte anterior del lóbulo temporal (Brun 1987). Se han descrito 3 subtipos neuropatológicos principales de DFT, basados en la presencia o ausencia de inclusiones de proteínas tau y ubiquitina (McKhann 2001). Primero, histopatología tau positiva (tauopatías), que incluye un subgrupo principal con inclusiones intraneuronales argirofílicas y tau positivas llamadas *cuerpos de Pick*. Segundo, histopatología tau y ubiquitina negativas, asociada a pérdida neuronal frontotemporal y gliosis, grupo carente de histología distintiva. Tercero, histopatología ubiquitina positiva y tau negativa, con inclusiones en giro dentado y neuronas motoras del troncoencéfalo, pérdida neuronal frontotemporal y gliosis. No obstante, estos subtipos neuropatológicos no se correlacionan del todo con una variante clínica específica (Hodges 2004).

Así, la evaluación clínica es la herramienta fundamental para la sospecha y manejo precoz de esta patología. Las neuroimágenes son necesarias para descartar otros diagnósticos, y pueden aportar hallazgos sugerentes de DFT. Por otra parte, las pruebas neuropsicológicas son útiles para identificación y seguimiento del déficit neurocognitivo, pero no en el diagnóstico. Finalmente, los exámenes de laboratorio son necesarios para identificar causas reversibles o contribuyentes de la demencia.

a) Evaluación clínica

Existe un consenso publicado en 1998 basado en los criterios clínicos específicos para la DFT y sus principales variantes (VC, VAPNF y VAS) (Neary 1998). Sin embargo, la evidencia muestra que existen limitaciones en su utilidad, especialmente para la VC. Al ser tan restrictivos, se limita su sensibilidad diagnóstica, especialmente en etapas precoces de la enfermedad, identificando sólo un tercio de las DFT en esta fase (Mendez 2002, Rascovsky 2007). En conclusión, se sugiere que estos criterios clínicos se utilicen como herramienta de apoyo y no como método diagnóstico absoluto.

Por lo tanto, lo más importante será documentar los síntomas y signos reportados tanto por el paciente como por su familia, teniendo en cuenta que el paciente es poco confiable y muchas veces sin conciencia de enfermedad (especialmente en VC). En consecuencia, dado que los síntomas no son sincrónicos, la suma o adición de éstos junto a la evolución natural de la enfermedad establecerá finalmente la etiología más probable del cuadro.

b) Neuroimágenes

Los hallazgos pueden apoyar el diagnóstico pero no son diagnósticos per se. Usualmente se requiere de una Tomografía Computarizada o Resonancia Nuclear Magnética (RNM) para descartar una patología estructural. La RNM puede ser normal en etapas precoces de la enfermedad y a medida que progresa, se comienzan a evidenciar atrofas focales de lóbulos frontal y/o temporal.

Existen algunos patrones específicos de atrofia que se han asociado en un 50-70% con las variantes clínicas descritas previamente (Bocti 2004, Josephs 2007). En VC se ha observado atrofia bifrontal medial, la cual en etapas tardías puede asociarse a atrofia bitemporal. La atrofia del lóbulo frontal derecho, se asocia más específicamente a alteraciones conductuales. En VAPNF, atrofia perisilviana izquierda. En VAS, atrofia de lóbulo temporal mayor a izquierda y anterior. Esto contrastaría con lo encontrado en EA, en la cual muestra inicialmente atrofia hipocámpal y parietal, progresando a atrofia temporal universal y simétrica sin gradiente anteroposterior (Grossman 1996).

Adicionalmente se pueden realizar estudios avanzados con neuroimágenes funcionales (Tomografía computada por emisión de fotón único [SPECT], Tomografía por emisión de positrones con fluorodeoxiglucosa [FDG-PET]) ya que tendrían mayor sensibilidad que la RNM en etapas precoces (Le Ber 2006, McMurtray 2006), mostrando correlación entre los patrones de hipometabolismo e hipoperfusión y los hallazgos neuroanatómicos descritos anteriormente, aunque son poco específicos, pudiendo alterarse también en patologías psiquiátricas.

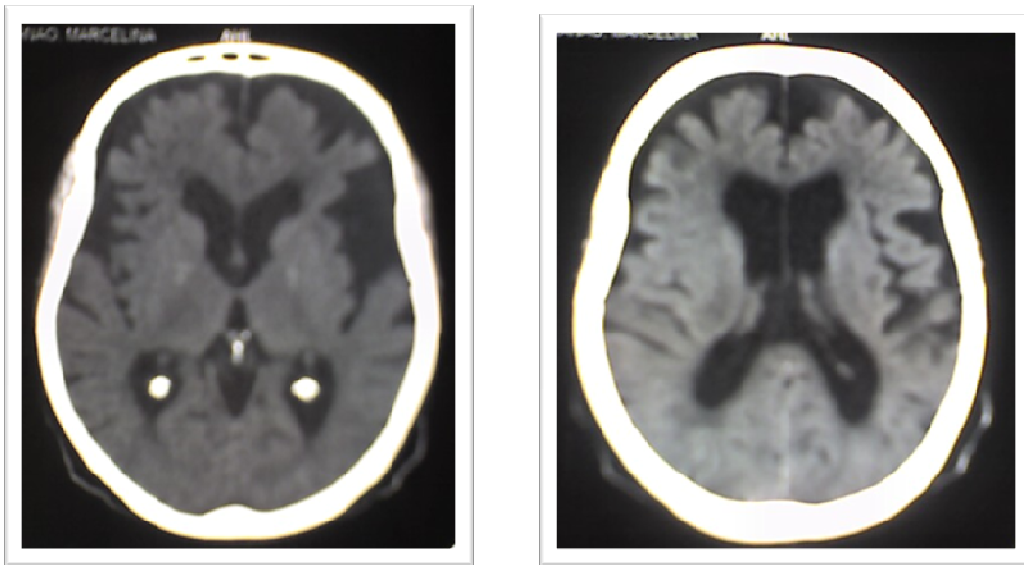


Figura 1. TC Cerebro con Degeneración Frontotemporal (Archivo HUAP).

c) Pruebas neuropsicológicas:

Como mencionamos anteriormente, en los pacientes con DFT incipiente, las neuroimágenes tanto funcionales como estructurales, pueden mostrar resultados normales o levemente patológicos. Es por esto que las pruebas neuropsicológicas son una herramienta importante para poder identificar qué funciones cognitivas y conductuales aparecen deterioradas o preservadas. Éstas pueden ser utilizadas para cuantificar y clasificar el tipo de déficit neurocognitivo y su progresión a lo largo de la enfermedad, aunque algunas veces puedan ser difíciles de evaluar debido a las alteraciones conductuales del paciente y a la disfunción del habla (Gustafson 2002).

Se han utilizado múltiples herramientas, con diferente sensibilidad y especificidad para distintas etapas y variantes de DFT, y hasta el momento no existe un test diagnóstico definitivo.

Las escalas generales para medir la demencia, como el Mini-Examen del Estado Mental (Folstein 1975), no fueron diseñadas específicamente para estimar las funciones del lóbulo frontal y en general, no se alteran hasta etapas tardías. Así, los pacientes con DFT pueden mostrar un rendimiento normal a pesar de tener una encefalopatía orgánica clínicamente evidente.

Típicamente para VC son útiles pruebas de función frontal (Wisconsin, Test de generación de palabras, trail making test, Frontal Assessment Battery); para VAS, pruebas de memoria semántica (Boston) y para VAPNF, test de generación de palabras.

Además, existen algunos patrones que podrían apoyar el diagnóstico de DFT vs EA. Por ejemplo, pacientes cursando con DFT tienden a fallar más en pruebas de función ejecutiva frontal (abstracción, planificación, flexibilidad verbal, función organizativa y estratégica) y tienen mejores resultados en pruebas de memoria y praxias (Johanson 1989, Kopman 1989). En cambio, los pacientes con EA incipiente muestran una capacidad verbal relativamente intacta y deterioro simultáneo de la capacidad de razonar, disfunción de la memoria verbal y espacial, y disfunción visuoespacial (Johanson 1989). Finalmente, algunas baterías de lenguaje

estandarizadas y aplicadas por especialistas en habla/lenguaje podrían distinguir primariamente algunas afasias progresivas de EA.

d) Laboratorio

De rutina se realiza el screening metabólico de demencia para descartar otras etiologías o factores que pudieran contribuir al deterioro cognitivo. En pacientes seleccionados solicitar estudio avanzados según grado de sospecha clínica (reumatológico, metales pesados, cultivos virales, biopsia de cerebro, etc.). La medición de proteína tau en LCR tiene resultados inconsistentes, debido a que no todas las variantes son tau positivas (Grossman 2005, Kapaki 2008) y, en general, no se recomienda realizar. Estudios recientes han demostrado que niveles disminuidos de progranulina en plasma, suero y LCR podrían identificar a pacientes en riesgo de padecer DFT, sin embargo, se requiere mayor evidencia (Van der Zee 2007, Slegers 2009).

Consideraciones finales

Si bien no es el objetivo de esta revisión, nos referiremos brevemente a los avances en intervención terapéutica de las DFT. Dado que la mayoría de los esfuerzos se han concentrado al diagnóstico y comprensión de la fisiopatología de las DFT, poco se conoce de su tratamiento específico. Algunas recomendaciones generales son la educación, consejería de conductas, intervenciones sociales, rehabilitación cognitiva/lenguaje y mantención de una red de apoyo estable, de acuerdo a las necesidades personales del paciente y su familia.

A pesar de que no hay tratamiento farmacológico aprobado hasta el momento, se ha observado que el uso de inhibidores selectivos de la recaptura de serotonina (Sertralina, Paroxetina y Fluoxetina) disminuiría la desinhibición-impulsividad, conductas repetitivas, desorden alimenticio y la depresión asociada. También, bajas dosis de Trazodona o antipsicóticos atípicos como Aripripazol contribuirían a manejar el comportamiento agitado y perturbado, así como los trastornos del sueño. Los inhibidores de la colinesterasa, ampliamente usados en EA, no han mostrado eficacia en DFT. Estudios con Memantina están en proceso (Mendez 2009).

Finalmente, la comprensión de la fisiopatología e historia natural de este conjunto de condiciones tan heterogéneas, junto a la destinación de recursos para el desarrollo de terapias específicas, serán la plataforma para lograr resultados dirigidos a prevenir, recuperar o mantener la función neurocognitiva de los pacientes con DFT o de aquellos en riesgo de padecerla.

Referencias

- Alladi, S, Xuereb, J, Bak, T, et al. Focal cortical presentations of Alzheimer's disease. *Brain* 2007; 130:2636.
- Bian H, Grossman M. Frontotemporal lobar degeneration: recent progress in antemortem diagnosis. *Acta Neuropathol.* 2007; 114: 23-9.
- Bocti, C, Rockel, C, Roy, P, et al. Differential topography of Alzheimer's disease and frontotemporal dementia: an MRI volumetric analysis from Sunnybrook dementia study. *Brain Cogn* 2004; 54:151.
- Boeve, BF, Lang, AE, Litvan, I. Corticobasal degeneration and its relationship to progressive supranuclear palsy and frontotemporal dementia. *Ann Neurol* 2003; 54 Suppl 5:S15.
- Boxer AL, Miller BL. Clinical features of frontotemporal dementia. *Alzheimer Dis Assoc Disord.* Oct-Dec 2005;19 Suppl 1:S3-6.
- Brun A. Frontal lobe degeneration of non-Alzheimer type. I. Neuropathology. *Arch Gerontology Geriatric* 1987; 6: 193-207.
- Cairns NJ, Bigio EH, Mackenzie IR, Neumann M, Lee VM, Hatanpaa KJ, et al. Neuropathologic diagnostic and nosologic criteria for frontotemporal lobar degeneration: consensus of the Consortium for Frontotemporal Lobar Degeneration. *Acta Neuropathol.* 2007; 114: 5-22.
- Dubois B, Slachevsky A, Litvan I, Pillon B. The FAB: a Frontal Assessment Battery at bedside. *Neurology* 2000; 55: 1621-1626
- Goldman, JS, Farmer, JM, Wood, EM, et al. Comparison of family histories in FTLN subtypes and related tauopathies. *Neurology* 2005; 65:1817.
- Gorno-Tempini ML, Dronkers NF, Rankin KP, et al. Cognition and anatomy in three variants of primary progressive aphasia. *Ann Neurol.* Mar 2004;55(3):335-46.
- Grossman M, Mickanin J, Onishi K. Progressive nonfluent aphasia: language, cognitive, and PET measures contrasted with probable Alzheimer's disease. *J Cogn Neurosci.* 1996;8:135-54.
- Grossman, M, Farmer, J, Leight, S, et al. Cerebrospinal fluid profile in frontotemporal dementia and Alzheimer's disease. *Ann Neurol* 2005; 57:721.
- Gustafson L, Passant U. Demencia frontotemporal: Diagnóstico y tratamiento. *Rev. Psicogeriatría* 2;1, 2002.
- Hodges, JR. Frontotemporal dementia (Pick's disease): clinical features and assessment. *Neurology* 2001; 56:S6.
- Hodges, JR, Davies, R, Xuereb, J, et al. Survival in frontotemporal dementia. *Neurology* 2003; 61:349.
- Hodges, JR, Davies, RR, Xuereb, JH, et al. Clinicopathological correlates in frontotemporal dementia. *Ann Neurol* 2004; 56:399.
- Johanson A, Hagberg B. Psychometric characteristics in patients with frontal lobe degeneration of non-Alzheimer type. *Arch Gerontol Geriatr* 1989; 8: 129-37.
- Johnson, JK, Diehl, J, Mendez, MF, et al. Frontotemporal lobar degeneration: demographic characteristics of 353 patients. *Arch Neurol* 2005; 62:925.
- Josephs, KA. Frontotemporal lobar degeneration. *Neurol Clin* 2007; 25:683.
- Josephs, KA, Whitwell, JL, Duffy, JR, et al. Progressive aphasia secondary to Alzheimer disease vs FTLN pathology. *Neurology* 2008; 70:25.

- Kapaki, E, Paraskevas, GP, Papageorgiou, SG, et al. Diagnostic value of CSF biomarker profile in frontotemporal lobar degeneration. *Alzheimer Dis Assoc Disord* 2008; 22:47.
- Kertesz, A, Nadkarni, N, Davidson, W, Thomas, AW. The Frontal Behavioral Inventory in the differential diagnosis of frontotemporal dementia. *J Int Neuropsychol Soc* 2000; 6:460.
- Kertesz, A, Martinez-Lage, P, Davidson, W, Munoz, DG. The corticobasal degeneration syndrome overlaps progressive aphasia and frontotemporal dementia. *Neurology* 2000; 55:1368.
- Kertesz, A, Munoz, D. Relationship between frontotemporal dementia and corticobasal degeneration/progressive supranuclear palsy. *Dement Geriatr Cogn Disord* 2004; 17:282.
- Knopman DS, Christensen KJ, Schut LJ, et al. The spectrum of imaging and neuropsychological findings in Pick's disease. *Neurology* 1989; 39: 362-8.
- Le Ber, I, Guedj, E, Gabelle, A, et al. Demographic, neurological and behavioural characteristics and brain perfusion SPECT in frontal variant of frontotemporal dementia. *Brain* 2006; 129:3051.
- Le Rhun, E, Richard, F, Pasquier, F. Natural history of primary progressive aphasia. *Neurology* 2005; 65:887.
- Levy, ML, Miller, BL, Cummings, JL, et al. Alzheimer disease and frontotemporal dementias. Behavioral distinctions. *Arch Neurol* 1996; 53:687.
- Litvan, I, Agid, Y, Jankovic, J, et al. Accuracy of clinical criteria for the diagnosis of progressive supranuclear palsy (Steele-Richardson-Olszewski syndrome). *Neurology* 1996; 46:922.
- Litvan, I, Campbell, G, Mangone, CA, et al. Which clinical features differentiate progressive supranuclear palsy (Steele-Richardson-Olszewski syndrome) from related disorders? A clinicopathological study. *Brain* 1997; 120 (Pt 1):65.
- Liu, W, Miller, BL, Kramer, JH, et al. Behavioral disorders in the frontal and temporal variants of frontotemporal dementia. *Neurology* 2004; 62:742.
- McKhann, GM, Albert, MS, Grossman, M, et al. Clinical and pathological diagnosis of frontotemporal dementia: report of the Work Group on Frontotemporal Dementia and Pick's Disease. *Arch Neurol* 2001; 58:1803.
- McMurtray, AM, Chen, AK, Shapira, JS, et al. Variations in regional SPECT hypoperfusion and clinical features in frontotemporal dementia. *Neurology* 2006; 66:517.
- Mendez, MF, Perryman, KM. Neuropsychiatric features of frontotemporal dementia: evaluation of consensus criteria and review. *J Neuropsychiatry Clin Neurosci* 2002; 14:424.
- Mendez, MF, Clark, DG, Shapira, JS, Cummings, JL. Speech and language in progressive nonfluent aphasia compared with early Alzheimer's disease. *Neurology* 2003; 61:1108.
- Mendez, MF, Lauterbach, EC, Sampson, SM. An evidence-based review of the psychopathology of frontotemporal dementia: a report of the ANPA Committee on Research. *J Neuropsychiatry Clin Neurosci* 2008; 20:130.
- Mendez, MF, Shapira, JS, Woods, RJ, et al. Psychotic symptoms in frontotemporal dementia: prevalence and review. *Dement Geriatr Cogn Disord* 2008; 25:206.
- Mendez, MF. Frontotemporal dementia: therapeutic interventions. *Front Neurol Neurosci*. 2009;24:168-78.
- Mesulam, MM. Primary progressive aphasia. *Ann Neurol* 2001; 49:425.
- Mesulam, M, Wicklund, A, Johnson, N, et al. Alzheimer and frontotemporal pathology in subsets of primary progressive aphasia. *Ann Neurol* 2008; 63:709.
- Mitsuyama, Y. Dementia with motor neuron disease. *Neuropathology* 2000; 20 Suppl:S79.

- Mychack, P, Kramer, JH, Boone, KB, Miller, BL. The influence of right frontotemporal dysfunction on social behavior in frontotemporal dementia. *Neurology* 2001; 56:S11.
- Neary, D, Snowden, JS, Gustafson, L, et al. Frontotemporal lobar degeneration: a consensus on clinical diagnostic criteria. *Neurology* 1998; 51:1546.
- Neary D: Overview of Frontotemporal Dementias and the Consensus Applied. *Dement Geriatr Cogn Disord* 1999;10(Suppl.1):6-9.
- Neary, D, Snowden, JS, Mann, DM. Cognitive change in motor neurone disease/amyotrophic lateral sclerosis (MND/ALS). *J Neurol Sci* 2000; 180:15.
- Neary, D, Snowden, J, Mann, D. Frontotemporal dementia. *Lancet Neurol* 2005; 4:771.
- Perri, R, Koch, G, Carlesimo, GA, et al. Alzheimer's disease and frontal variant of frontotemporal dementia-- a very brief battery for cognitive and behavioural distinction. *J Neurol* 2005; 252:1238.
- Perry, RJ, Hodges, JR. Differentiating frontal and temporal variant frontotemporal dementia from Alzheimer's disease. *Neurology* 2000; 54:2277.
- Pick, A. Ueber die Beziehungen der senilen Hirnatrophie zur Aphasie. *Prager Medicinische Wochenschrift* 1892; 17:165.
- Rankin, KP, Kramer, JH, Mychack, P, Miller, BL. Double dissociation of social functioning in frontotemporal dementia. *Neurology* 2003; 60:266.
- Rascovsky, K, Salmon, DP, Lipton, AM, et al. Rate of progression differs in frontotemporal dementia and Alzheimer disease. *Neurology* 2005; 65:397.
- Rascovsky, K, Hodges, JR, Kipps, CM, et al. Diagnostic criteria for the behavioral variant of frontotemporal dementia (bvFTD): current limitations and future directions. *Alzheimer Dis Assoc Disord* 2007; 21:S14.
- Ratnavalli, E, Brayne, C, Dawson, K, Hodges, JR. The prevalence of frontotemporal dementia. *Neurology* 2002; 58:1615.
- Roberson, ED, Hesse, JH, Rose, KD, et al. Frontotemporal dementia progresses to death faster than Alzheimer disease. *Neurology* 2005; 65:719.
- Rosen, HJ, Hartikainen, KM, Jagust, W, et al. Utility of clinical criteria in differentiating frontotemporal lobar degeneration (FTLD) from AD. *Neurology* 2002; 58:1608.
- Rosen, HJ, Allison, SC, Ogar, JM, et al. Behavioral features in semantic dementia vs other forms of progressive aphasia. *Neurology* 2006; 67:1752.
- Rosso, SM, Donker Kaat, L, Baks, T, et al. Frontotemporal dementia in The Netherlands: patient characteristics and prevalence estimates from a population-based study. *Brain* 2003; 126:2016.
- Seeley, WW, Bauer, AM, Miller, BL, et al. The natural history of temporal variant frontotemporal dementia. *Neurology* 2005; 64:1384.
- Slegers K, Brouwers N, Van Damme P, Engelborghs S, et al. Serum biomarker for progranulin-associated frontotemporal lobar degeneration. *Ann Neurol*. 2009 May;65(5):603-9.
- Snowden, JS, Bathgate, D, Varma, A, et al. Distinct behavioural profiles in frontotemporal dementia and semantic dementia. *J Neurol Neurosurg Psychiatry* 2001; 70:323.
- The Lund and Manchester Groups. Clinical and neuropathological criteria for frontotemporal dementia. *J Neurol Neurosurg Psychiatry* 1994; 57:416.
- Tyrrell PJ, Warrington EK, Frackowiak RS, et al. Heterogeneity in progressive aphasia due to focal cortical atrophy. A clinical and PET study. *Brain*. Oct 1990;113 (Pt 5):1321-36.

- Van der Zee J, Le Ber I, Maurer-Stroh S, Engelborghs S, et al. Mutations other than null mutations producing a pathogenic loss of progranulin in frontotemporal dementia. *Hum Mutat.* 2007 Apr;28(4):416.